

Script Toxoplasmose

Die Diagnose und Behandlung der chronisch aktiven Toxoplasmose bei
immunkompetenten Patienten in der ärztlichen Praxis

von Dr. med U. Auf der Straße

Eine aktive Toxoplasmose

...betrifft sehr viel mehr Menschen als bisher bekannt

Diese Erkrankung wird durch Parasiten ausgelöst, die schon lange bekannt sind, von denen man aber bis vor kurzem glaubte, „normale“ Patienten könnten bei guter Immunabwehr nicht betroffen sein. Bei den meisten, *nicht bei allen* infizierten Menschen werden die Parasiten durch das Immunsystem so effektiv unterdrückt, daß keine Krankheitssymptome entstehen. Wird diese Balance zum Beispiel durch eine schwere Infektion oder andere stark belastende Erkrankungen gestört, können jedoch auch bislang gesunde Träger des Parasiten erkranken.

Die bisher angewendeten Tests sind wenig zuverlässig (etwa 82% Empfindlichkeit), auch erfassen sie nur eine bestimmte Form des Parasiten; beides ist leider kaum bekannt. Geraten die Parasiten nach der Erstinfektion eines Menschen unter den Druck des Immunsystems, ändern sie die Struktur ihrer äußeren Hülle und ziehen sich in die Muskel- und Nervenzellen des befallenen Organismus zurück, dort bilden sie Zysten. In dieser Form sind sie hervorragend getarnt und für das menschliche Immunsystem kaum noch auffindbar, so daß kaum noch Antikörper gebildet werden, auf denen die Labornachweise beruhen. Sie sind in dieser Form jedoch nicht automatisch inaktiv, wie man viele Jahre annahm, sondern können sich weiterhin bis zu mehreren hundert pro Zelle vermehren und schwere Erkrankungen auslösen. Sie sind also nicht „besiegt“, wenn sie sich in Zysten zurückziehen, sie ändern nur ihre Taktik.

Die anfangs erhöhten Antikörper klingen nach einigen Jahren ab, **die Erkrankung ist dann mit den zur Zeit verfügbaren Laborwerten nicht mehr sicher auffindbar.**

Vor etwa 5 Jahren behandelte ich die erste Patientin, die an einem für mich bis dahin unklaren langjährigen Krankheitsbild mit Müdigkeit, Konzentrationsstörungen und Muskelschmerzen litt, mit einer Toxoplasma spezifischen Therapie – und war sehr erleichtert, als dies innerhalb kurzer Zeit den Gesundheitszustand der Patientin erheblich verbesserte. Da eine aktive Toxoplasmose als eher seltene Erkrankung gilt, hielt ich dieses Behandlungsergebnis zunächst für einen glücklichen Einzelfall – bis zum nächsten „Einzelfall“.

Etwa 2 Jahre später kristallisierte sich für mich immer mehr heraus, daß es sich um ein *häufiges* Krankheitsbild handelt, das die Patienten sehr schwer beeinträchtigt und leicht andere Erkrankungen imitiert, wie z.B. eine Fibromyalgie, Chronic fatigue, bestimmte Formen rheumatischer Erkrankungen oder auch psychosomatisch bedingte Schmerzen, um nur einige zu nennen.

Auch eine rasche Erschöpfbarkeit, ungewöhnliche Müdigkeit, Konzentrationsstörungen, aggressive Stimmungsschwankungen oder depressive Verstimmungen und eine deutlich verminderte Herz – Kreislauf Belastbarkeit sind häufig. Ich habe die entsprechenden Falldokumentationen zusammengefasst. *Diese Arbeit ist von jeglicher Einflussnahme oder Unterstützung Dritter unabhängig, es bestehen keinerlei Interessenkonflikte.*

In der Originalarbeit sind 27 Fallbeispiele vertreten, wenn man diese Stichprobe hochrechnet, läuft es darauf hinaus, daß etwa 1% der Bevölkerung an einer aktiven Toxoplasmose leiden könnten, nur ist diese Erkrankung aufgrund der sehr guten Tarnmechanismen der Toxoplasmen und der Unzuverlässigkeit der Laborwerte schwierig zu erkennen.

Ich entwickelte eine „Checkliste Toxoplasmose“ für den Gebrauch in Anamnesegesprächen, in der die wichtigsten Symptome einer aktiven Toxoplasmose aufgeführt sind und die zur Risikoeinschätzung hinsichtlich einer behandlungsbedürftigen Toxoplasmose dient. Dies ist zur Zeit eine der wenigen Möglichkeiten, eine behandlungsbedürftige aktive Toxoplasmose zu erkennen

Die bekannten schulmedizinischen Therapien erwiesen sich als hochwirksam, ein spürbarer Erfolg stellte sich oft schon nach 5 Tagen ein, und mit einer Therapie von wenigen Wochen zeigten sich sehr gute Behandlungserfolge.

Es ist zu befürchten, dass eine hohe Anzahl von Menschen an dieser unter Umständen sehr schweren Erkrankung leidet, diese jedoch zu selten diagnostiziert wird. Die Medizin geht bisher noch davon aus, dass dieses Risiko für Menschen mit einem intakten Immunsystem verschwindend gering ist, und dass diese Erkrankung mittels Laborwerten sicher zu diagnostizieren sei. Dies führt dazu, dass bei diesen Patienten andere Diagnosen im Vordergrund stehen und behandelt werden. Es ist jedoch dringend erforderlich, die zugrunde liegende Erkrankung zu behandeln, und dies kann eben deutlich häufiger eine aktive Toxoplasmose sein, als bisher angenommen wird.

Die Diagnose der aktiven Toxoplasmose in der Arztpraxis

Diese ist zeitaufwendig, erfordert intensive Patientengespräche und sorgfältige Überlegung. Gerade bei einem so schwierig zu fassenden Krankheitsbild wie der aktiven Toxoplasmose muss man hier in jeder Richtung überlegen und gründlich vorgehen. Letztendlich habe ich aber das geschilderte Symptommuster so nur bei der aktiven Toxoplasmose angetroffen.

Es sei hier schon darauf hingewiesen, dass sich in nahezu allen Fällen diese Symptome durch die Toxoplasmose - Behandlung sehr deutlich, oft bis zur Beschwerdefreiheit, besserten.

Fast alle Patienten, bei denen ich letztlich zu der Diagnose einer aktiven Toxoplasmose gelangte, litten an einer Symptomkombination mit ausgeprägter, oft permanenten Müdigkeit, Schmerzen der Muskulatur mit zum Teil verminderter muskulärer Leistungsfähigkeit und Konzentrationsstörungen; häufige Begleitsymptome waren Schweißausbrüche, Antriebslosigkeit und Luftnot schon bei leichter körperlicher Belastung.

Die Symptome zeigten in den meisten Fällen eine langsame, beständige Zunahme über Monate bis Jahre; es wurden aber auch intervallartige Krankheitsverläufe beschrieben, bei denen sich symptomarme Phasen mit Krankheitsphasen abwechselten. Im folgenden werden die einzelnen Symptome beschrieben und die Häufigkeiten genannt, die aus meinen Falldokumentationen resultieren.

Die Toxoplasma IgG (Antikörper, die noch Jahre nach der Erstinfektion nachweisbar sind) waren nur bei knapp 60% der Patienten erhöht, die IgM Antikörper waren bei allen negativ. Da die Infektion als „ruhend“ gilt, wenn die letztgenannten Antikörper nicht nachweisbar sind, waren die Patienten labortechnisch betrachtet „gesund“. Allerdings wurde schon vor Jahren nachgewiesen, dass diese IgM Antikörper im Falle der Toxoplasmose unzuverlässig sind – wie auch die PCR Diagnostik, nur ist dies kaum bekannt.

Dies war auch für mich am Anfang dieser Behandlungen schwer zu fassen, aber ich konnte in der Literatur zahlreiche Belege finden, dass die Labordiagnostik keinen sicheren Ausschluss dieser Erkrankung erlaubt. Auch wurden genau die geschilderten Symptome bei Toxoplasmose Erkrankten schon früher von anderen Kollegen beobachtet und behandelt, nur habe ich eine komplette Beschreibung der Symptome und Angaben zu ihren Häufigkeiten nirgends gefunden.

Hier nun eine detaillierte Schilderung der Symptome einer aktiven Toxoplasmose

Müdigkeit: **Alle Patienten** gaben eine ungewöhnliche, manchmal permanente Müdigkeit an, die ein hohes Schlafbedürfnis zur Folge hatte. Auch wenn dem Schlafbedürfnis nachgegeben wurde, hatte dies keine normale Wachheit und Leistungsfähigkeit zur Folge. Dieses Symptom tritt im Krankheitsverlauf sehr früh, häufig als erstes auf.

Muskulatur: **Alle Patienten** berichteten über Muskelschmerzen, die meist symmetrisch waren, die Arm - und Beinmuskulatur betrafen und über Wochen bis Jahre konstant in den gleichen Muskelgruppen auftraten, aber von Jahr zu Jahr zunahmen. Vor allem bei längerem oder sehr intensivem Krankheitsverlauf war die betroffene Muskulatur druckschmerzhaft und die muskuläre Leistungsfähigkeit vermindert, zum Teil traten auch vermehrte Muskelkrämpfe auf. Häufig trat ein Muskelschmerz während oder nach leichter körperlicher Belastung auf; z.B. Schmerzen der Oberschenkelmuskulatur schon beim Treppensteigen. In einigen Fällen traten die Muskelschmerzen parallel mit der Müdigkeit auf, sie sind also auch als eher frühes Symptom einzustufen.

Konzentrationsstörungen: **93% der Patienten** berichteten von deutlichen Konzentrationsstörungen und Störungen des Kurzzeitgedächtnisses; auch Wortfindungsstörungen waren ein häufiges Merkmal. Diese Symptome traten meist erst Wochen oder Monate nach der anfänglichen Müdigkeit (und den Muskelschmerzen) auf.

Schweißausbrüche: **78% der Patienten** berichteten von ungewöhnlich starken Schweißausbrüchen, diese traten oft schon bei leichter Belastung sowie häufig auch in Ruhe auf, vor allem auch nachts. Der Zeitpunkt, zu dem dieses Symptom im Krankheitsverlauf auftritt, kann individuell verschieden sein.

In 67% der Fälle bestand eine Luftnot schon bei leichter körperlicher Belastung, entsprechend einer mittelgradigen Herzleistungsschwäche, in 2 Fällen sogar entsprechend einer schwerwiegenden Herzleistungsschwäche. Die entsprechenden umfangreichen diagnostischen Maßnahmen (EKG's, Ultraschalluntersuchungen, Herzkatheteruntersuchungen und mehr) konnten die Ursachen für diese Leistungsschwäche jedoch nicht klären.

Häufig berichteten Patienten von einer **Antriebslosigkeit (63%)**, sie mussten sich buchstäblich für Alles aufraffen und hatten erhebliche Schwierigkeiten, sich zu motivieren. Auch dies als ein eher frühes Symptom einzuschätzen.

In 59 % Fälle hatten entweder die Patienten selbst oder ihre Angehörigen eine deutliche Tendenz zu **vermehrter Reizbarkeit und Unbeherrschtheit** festgestellt, wobei den Patienten selbst ihre Reizbarkeit oft nicht erklärlich war.

44% der Patienten berichteten, sie hätten phasenweise ein störendes „**verwaschenes**“ oder „**verschwommenes**“ **Sehen**, vor allem in Phasen längerer Konzentration oder bei Erschöpfung. Die augenärztlichen Untersuchungen erbrachten jeweils normale Befunde.

In 41% bestand eine depressive Verstimmung, die in 2 Fällen auch zu einer behandlungsbedürftigen **Depression** führte. Dies beeinträchtigte die Lebensqualität der Betroffenen sehr stark.

38% beklagten eine nächtliche Unruhe und Schlaflosigkeit, die jedoch unabhängig von den Schweißausbrüchen war. Dies äußerte sich meist in ausgeprägten Durchschlafstörungen, bei dem die Patienten große Schwierigkeiten hatten, nach nächtlichem Aufwachen wieder einzuschlafen.

33% der Patienten litten unter Angstzuständen, deren Ursache bislang unklar waren, sich aber unter der Therapie deutlich besserten. Dies Angstzustände hatten meist keine reale Grundlage, dies war den betroffenen Patienten in den meisten Fällen auch durchaus bewusst. Sie wussten buchstäblich nicht, warum sie Angst hatten.

33% der Patienten berichteten von **Weichteilschwellungen und zum Teil auch leichten Wassereinlagerungen vor allem der Hände und Füße**, die sich unter der Therapie besserten.

In einigen Fällen berichteten die Patienten auch von einer **Morgensteifigkeit (30%), morgendlichen Schmerzen bei den ersten Gelenkbewegungen und Gelenkschmerzen**. Regelrechte Gelenkentzündungen mit Gelenkschwellung oder Überwärmung wurden nicht beobachtet. Einige Patienten wiesen auch darauf hin, dass die Gelenkschmerzen nur schwer von den Muskel- oder Weichteilschmerzen zu unterscheiden waren.

Häufig berichten die Patienten zunächst nur von einem dieser Symptome, meist wird die Müdigkeit zuerst genannt. Die entscheidenden Hinweise auf eine aktive Toxoplasmose ergeben sich erst bei detailliertem Nachfragen aus der Kombination der Symptome. Das gesamte Krankheitsbild ähnelt psychosomatischen Erkrankungen, und dies ist hinsichtlich von Fehldiagnose ein großes Risiko.

Die im folgenden vorgestellte „Checkliste Toxoplasmose“ ermöglicht über das Symptommuster eine Risikoabschätzung hinsichtlich einer aktiven Toxoplasmose und eine Verlaufsbeobachtung während und nach einer Therapie. Da unsere Laborwerte eine aktive Toxoplasmose aus den oben genannten Gründen meist nicht erfassen, ist eine solche „altmodische“ intensive Befragung zur Zeit wahrscheinlich die einzige Möglichkeit die Patienten herauszufiltern, deren Symptome ein hohes Risiko für eine aktive Toxoplasmose anzeigen, und letztlich den Betroffenen zu helfen.

Erläuterungen zur Checkliste Toxoplasmose:

Basis ist eine erfolgte gründliche Voruntersuchung mit einem Ausschluss anderer Krankheitsursachen. Zu einer hohen Wahrscheinlichkeit für eine aktive Toxoplasmose führen:

eine Erfüllung der Kriterien „Müdigkeit“, und 3 der nächsten 5 Kriterien (bis einschließlich „Antriebslosigkeit“) mit einem durchschnittlichen Wert von mindestens „5“

oder

eine Erfüllung der Kriterien „Müdigkeit“ und 2 der nächsten 5 Kriterien (bis einschließlich „Antriebslosigkeit“) und 2 der übrigen Kriterien mit einem durchschnittlichen Wert von mindestens „5“

oder

eine Erfüllung der Kriterien „Müdigkeit“ und 2 der nächsten 5 Kriterien (bis einschließlich „Antriebslosigkeit“) und Erfüllung des Kriteriums „Sehstörungen“ mit einem Wert von mindestens „5“

Anmerkung: Das Kriterium „Sehstörungen“ hat nach Ausschluss einer Augenerkrankung eine hohe Bedeutung. Ein Übertreffen der genannten Kriterien nach Intensität oder Anzahl führt automatisch zu einem höheren Risiko für eine aktive Toxoplasmose. Das Kriterium „Gangunsicherheit / Koordinationsstörung ist eine neuere Ergänzung, gemeint ist hier ein häufiges „Anecken“ an Türen, Tische etc, wie auch eine Störung der Koordination, was häufiges Umstossen, manchmal auch Fallenlassen von Gegenständen zur Folge hat.

Die unter „Weiteres“ aufgeführten Symptome zeigten sich nicht oft genug oder waren zu variabel, um als Entscheidungskriterien zu dienen. Sie weisen jedoch eine Verbindung zur aktiven Toxoplasmose auf, da sie sich unter der Therapie ebenfalls deutlich besserten. Eine Kombinationstherapie sollte nur verordnet werden, wenn die Symptome während oder nach der anfänglichen 7-10 tägigen Clindamycintherapie deutlich rückläufig sind.

**Checkliste
Toxoplasmose**

Frau / Herr.....

Alter:Jahre

Symptombdauer.....

Toxoplasma IgGIU/ml

Toxoplasma IgM AU/ml

Datum:

Datum:

Behandlung:

.....

.....

Müdigkeit 0 1 2 3 4 5 6 7 8 9 10

0 1 2 3 4 5 6 7 8 9 10

Muskelschmerzen 0 1 2 3 4 5 6 7 8 9 10

0 1 2 3 4 5 6 7 8 9 10

Konzentrationsstörungen
Vergesslichkeit 0 1 2 3 4 5 6 7 8 9 10

0 1 2 3 4 5 6 7 8 9 10

Schweißausbrüche 0 1 2 3 4 5 6 7 8 9 10

0 1 2 3 4 5 6 7 8 9 10

Kurzatmigkeit 0 1 2 3 4 5 6 7 8 9 10

0 1 2 3 4 5 6 7 8 9 10

Antriebslosigkeit 0 1 2 3 4 5 6 7 8 9 10

0 1 2 3 4 5 6 7 8 9 10

.....
Gereiztheit 0 1 2 3 4 5 6 7 8 9 10

0 1 2 3 4 5 6 7 8 9 10

Sehstörungen 0 1 2 3 4 5 6 7 8 9 10

0 1 2 3 4 5 6 7 8 9 10

Schwindel 0 1 2 3 4 5 6 7 8 9 10

0 1 2 3 4 5 6 7 8 9 10

Depression 0 1 2 3 4 5 6 7 8 9 10

0 1 2 3 4 5 6 7 8 9 10

Ängste 0 1 2 3 4 5 6 7 8 9 10

0 1 2 3 4 5 6 7 8 9 10

Morgensteifigkeit 0 1 2 3 4 5 6 7 8 9 10

0 1 2 3 4 5 6 7 8 9 10

Wassereinlagerungen 0 1 2 3 4 5 6 7 8 9 10

0 1 2 3 4 5 6 7 8 9 10

(Durch)schlafstörungen 0 1 2 3 4 5 6 7 8 9 10

0 1 2 3 4 5 6 7 8 9 10

Gangunsicherheit
Koordinationsstörung 0 1 2 3 4 5 6 7 8 9 10

0 1 2 3 4 5 6 7 8 9 10

Weiteres: Druckgefühle und Übelkeit im Oberbauch
Kopfschmerzen
Gelenkschmerzen
Lymphknotenschwellungen

Die Falldokumentationen

Die folgenden Ausführungen beruhen auf eigenen Beobachtungen und Dokumentationen über die aktive Toxoplasmose über einen Zeitraum von etwa 3 Jahren. Die Diagnose und Behandlung erfolgten im Rahmen der normalen Sprechstundentätigkeit, also nicht mit der Zielsetzung einer Studie. Die verwendeten Medikamente sind für die Behandlung der Toxoplasmose zugelassen, es sind indikationsgerechte Therapien. Den Entschluss, die vorhandenen Dokumentationen über die Patienten mit einer aktiven Toxoplasmose in einer Arbeit zusammenzufassen fasste ich erst 2016, nachdem ich seit etwa 1 1/2 Jahren Patienten in Hinsicht auf eine aktive Toxoplasmose behandelt hatte.

Diese Arbeit ist unabhängig, es gibt keine Einflussnahme oder Zuwendungen durch „Dritte“ und insbesondere nicht durch Pharmaunternehmen. Mit Ausnahme eines einzigen Präparates werden keine patentgeschützten Arzneimittel verwendet. Die Therapien sind nicht billig, aber im Verhältnis zu den Therapien mancher anderer Erkrankungen nicht sehr hoch, und im besten Sinne „ihren Preis wert“.

Ich muß es nochmals betonen, damit mein Vorgehen nicht zu falschen Schlüssen führt: Ich behandle meine Patienten nur dann in Hinsicht auf eine aktive Toxoplasmose, wenn andere Erkrankungen ausgeschlossen wurden, eine initiale Therapie mit Clindamycin erfolgreich war und die Erkrankung hochgradig wahrscheinlich ist. Es gibt auch keine „Placebogruppe“, in der Patienten nur eine Scheinmedikation erhalten oder eine sogenannte „Verblindung“, bei der weder Arzt noch Patient wissen, wer die wirksame Medikation bekommt, wie dies bei klinischen Studien oft der Fall ist.

Offensichtlich kann diese Arbeit nicht die Beweiskraft klinischer Studien mit hunderten oder tausenden Patienten haben. Der Sinn meiner Falldokumentationen war es jedoch nicht, einen endgültigen Beweis zu führen. Es ging vielmehr darum, meine Erfahrungen zu dokumentieren, meine Kollegen von diesem Behandlungsansatz zu überzeugen und im Idealfalle das Interesse einer medizinischen Fakultät zu wecken; mit dem Ziel dass diese eine Studie an einer Universität durchführen würde.

Fall 8, Frau S.C. 63 Jahre

Frau S.C. litt schon seit längerem an hartnäckigen Schmerzen ihrer Muskulatur, als 2003 erstmals in einer neurologischen Ambulanz der Verdacht auf eine Myopathie, eine Form von Muskelschmerzen geäußert wurde. Die körperliche Untersuchung und eine elektrophysiologische Untersuchung (eine Untersuchung der Muskulatur mittels elektrischen Impulsen) erbrachten unauffällige Befunde. Eine Biopsie (Probenentnahme) aus der Muskulatur wurde erwogen, aber letztlich nicht durchgeführt.

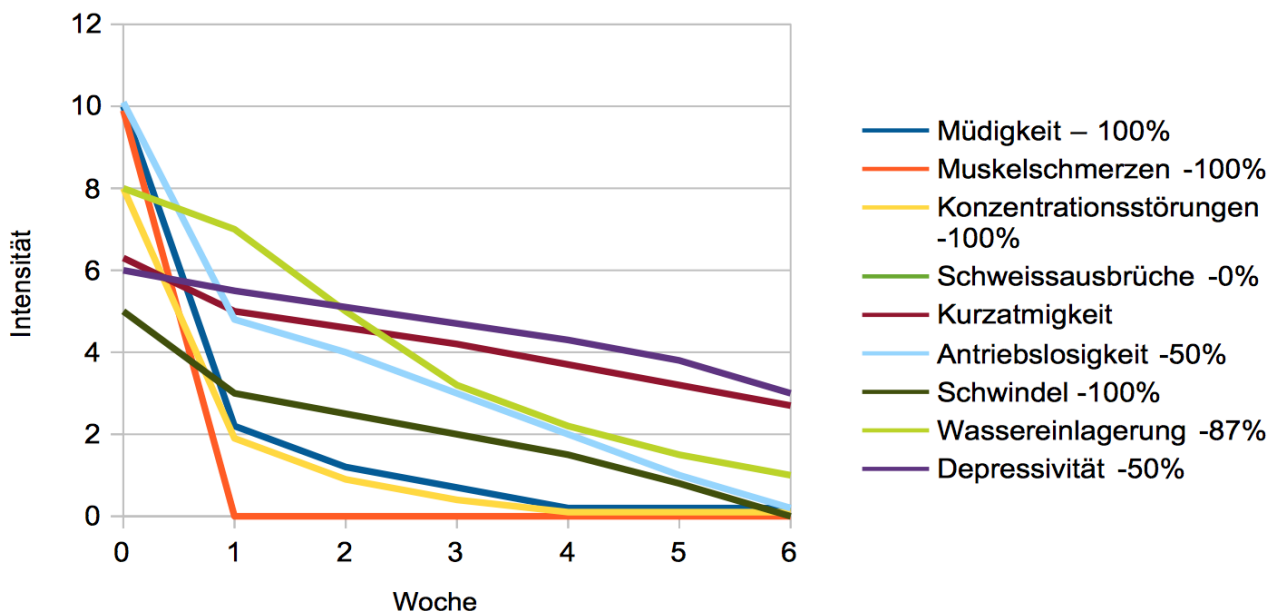
2004 erfolgte aufgrund der unklaren Leistungsminderung, deutlichen Tagesmüdigkeit und Antriebschwäche eine Untersuchung bei einem Herzspezialisten. Das Belastungs EKG war bis 125 Watt (eine mittlere Belastungsstufe) unauffällig, dann erfolgte ein Abbruch wegen einer ausgeprägten muskulären Erschöpfung und eines Blutdruckanstieges. Ein sogenannter Rechtsherzkatheter zeigte leicht erhöhte Druckwerte im Herzen bei Belastung, das Langzeit - EKG erbrachte einen unauffälligen Befund. Insgesamt wurde keine Herz – Kreislauerkrankung als Ursache für die Beschwerden von Frau S.C. festgestellt. Aufgrund starker Anlaufschmerzen und belastungsabhängigen Schmerzen in Muskeln und Gelenken erfolgte 2016 eine rheumatologische Untersuchung. Eine Rheuma - Basistherapie mit MTX wurde erwogen, aber zunächst noch nicht begonnen.

10/2016 rückten bei einem Gespräch in der Praxis die unklaren Muskelschmerzen, Müdigkeit und Konzentrationsstörungen in den Mittelpunkt. Wie sich herausstellte, bestand die **Symptomatik seit etwa 15 Jahren**, mit einem abnormen Muskelkater schon nach leichten körperlichen Belastungen. Des weiteren bestand eine Kurzatmigkeit mit einer Intensität bis 6 bei körperlicher Belastung und Schwellungen des Bindegewebes mit einer Intensität bis 8 im Bereich der Hände und Unterschenkel. Auffällig war ein intervallförmiger Verlauf mit 3 - 4 monatigen beschwerdearmen Intervallen und darauf folgenden, bis zu 10 Tage langen Verschlechterungen mit starken Muskelschmerzen, Morgensteifigkeit, Antriebslosigkeit, Konzentrationsstörungen, Müdigkeit und Wortfindungsstörungen. Insbesondere Wortfindungsstörungen und Störungen des Kurzzeitgedächnisses hatten seit 2-3 Jahren deutlich zugenommen.

11/2016 zeigte der Toxoplasma Check ein hohes Risiko für eine aktive Toxoplasmose. Das **Toxoplasma IgG war mit 38,4 IU/ml erhöht, das IgM negativ**. Damit ist nachgewiesen, dass die Patientin Trägerin einer Toxoplasmose ist, eine Aktivität der Erkrankung zeigen die Werte nicht an. Die im folgenden verordnete Therapie hätte, wenn die Laborwerte verlässlich wären, eigentlich wirkungslos sein müssen.

Therapie: Es wurde Clindamycin 600 2 x 1 verordnet, darunter besserten sich ab dem 3. Tag die Muskelschmerzen und die Müdigkeit etwas. Nach 1 Woche bestanden keine Morgensteifigkeit und Muskelschmerzen mehr, die Müdigkeit und Konzentrationsstörungen hatten sich von 10 auf 2 reduziert, die Antriebslosigkeit hatte sich von 10 auf 5 halbiert. Der Schwindel reduzierte sich von 5 auf 3. Eine Kombitherapie mit Daraprim, Calciumfolinat und Sulfadiazin besserte die Symptomatik weiter, nach etwa 14 Tagen ließ die Wirkung jedoch nach. Nun wurde Clindamycin 600mg 2 x 1 anstelle des Sulfadiazin verordnet, dies führte zu einer kontinuierlichen weiteren Besserung der Symptome.

Frau S.C.: Ergebnisse und Symptomlinderung in %



Zeitpunkt der Interviews: Vor Therapiebeginn, nach 1 Woche Clindamycin, und nach 4 Wochen Kombinationstherapie

Kommentar: Auffällig ist bei diesem Fall, dass die Wirkung Therapie sehr rasch einsetzt. *In ähnlicher Form habe ich dies auch bei anderen Patienten mit intervallartigem Verlauf beobachtet.* Auch das phasenweise unscharfe, „verwaschene“ Sehen, das bisher ungeklärt war, verschwand völlig. Die Patientin ist Raucherin, es besteht eine chronische Lungenerkrankung. Aus Sicherheitsgründen wurde nach Therapieende Anfang 1/2017 noch ein Belastungs EKG vorgenommen, dieses war unauffällig. Schweißausbrüche bestanden nicht, deshalb ist in der Grafik keine entsprechende Linie zu sehen. Frau S. vertrug die Therapie ohne Nebenwirkungen und würde sie falls erforderlich wieder einnehmen. Ende 1/2017 war die Patientin seit etwa 2 ½ Monaten beschwerdefrei. Sie ist es weiterhin.

Fall 12, Frau F.H. 61 Jahre

Seit mindestens 15 Jahren bestanden unklare Muskelschmerzen, Schmerzen der Fingergelenke, beider Hüftgelenke, der Knie und der Ellenbogen sowie eine Morgensteifigkeit. Eine entsprechende Abklärung in einer Fachklinik ergab keinen wegweisenden Befund. 2011 wurde eine Stoffwechselstörung durch infolge eines Vitamin D Mangels festgestellt. Dies normalisierte sich nach Vitamin D Einnahme, allerdings besserten sich dadurch die zahlreichen Beschwerden kaum.

Frau F.H. berichtete nun, seit etwa 10 Jahren leide sie auch ständig an einer permanenten Müdigkeit, Antriebslosigkeit, einer ausgeprägten Kurzamigkeit schon bei leichter körperlicher Belastung (bis 10), starken Schweißausbrüchen und häufigem Schwindel (bis 6). Alle weiblichen Familienmitglieder hätten nach der Menopause Schweißausbrüche, aber bei ihr sei es besonders schlimm. Die Beine seien seit Jahren ständig angespannt und geschwollen (bis 10). Des weiteren leide sie an starken Konzentrationsstörungen, häufigem verwaschenes Sehen mit Intensitäten bis 8, sei ausgesprochen leicht reizbar und ungeduldig, habe unklare Ängste und morgens oft ein unklares Zittern. Kurz, das Vollbild einer chronisch aktiven Toxoplasmose.

2012 führte die vorübergehende Verordnung eines Cortisonpräparates (Prednisolon) zu einer leichte Besserung der Gelenkbeschwerden. Daraufhin wurde eine Rheuma - Basistherapie mit Sulfasalazin verschrieben; diese erbrachte jedoch nur eine geringe Besserung und wurde aufgrund von Nebenwirkungen rasch wieder beendet.

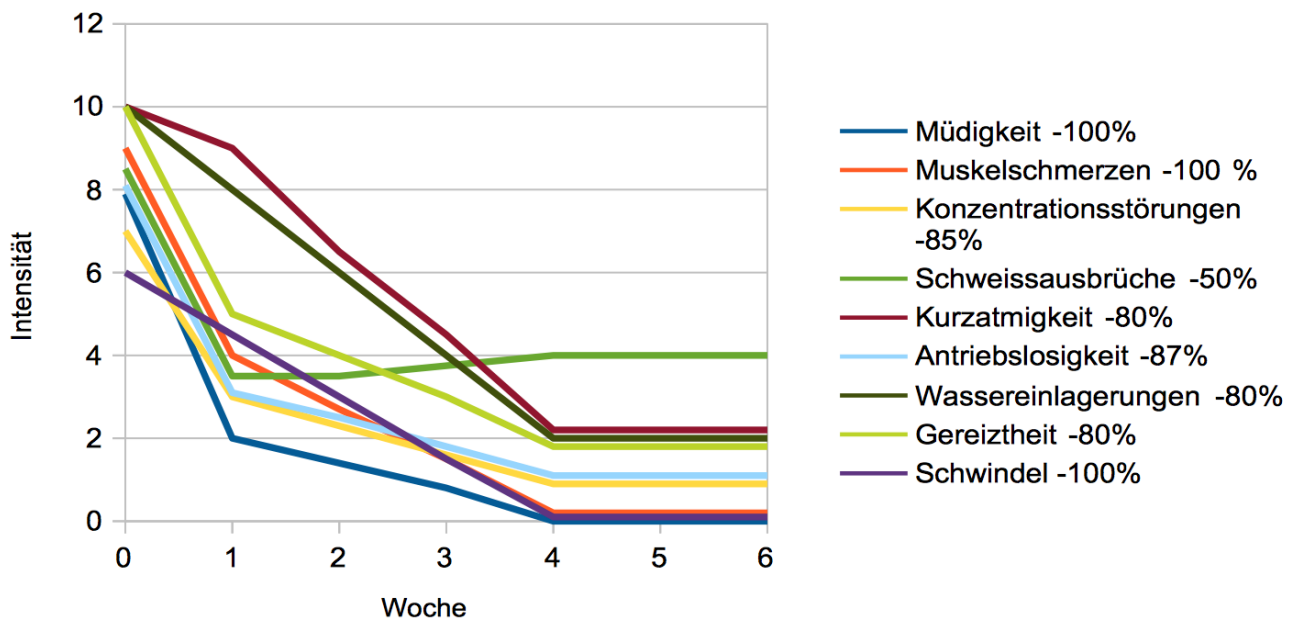
Frau F.H. berichtete, seit Jahren habe sie auch wiederkehrende Bauchbeschwerden ungeklärter Ursache, die sich um den Nabel herum und im Oberbauch als Druck oder Übelkeit äußerten, dies stufte sie mit 7 ein. Seit einigen Monaten habe sie einen unklaren entzündlichen Hautausschlag im Unterbauch- und proximalen Oberschenkelbereich mit einer Intensität bis 8.

11/2016 bestimmte ich neben verschiedenen anderen Werte auch spezielle Rheumafaktoren (AMA, dsDNA Antikörper negativ), von denen nur einer, die ANA positiv waren. Das Krankheitsbild konnte hierdurch nicht erklärt werden. **Das Toxoplasmose IgG war mit 74 IU/ml positiv, das IgM war negativ.** Zu diesem Zeitpunkt bestand die **Symptomatik seit etwa 15 Jahren.**

Der Toxoplasma Check war deutlich positiv, wie auch bei der vorherigen Patientin zeigen die Laborwerte keine aktive Toxoplasmose an. Trotzdem war die verordnete Therapie hochwirksam.

Therapie: Es wurde Clindamycin 2 x 600 mg verordnet, darunter besserte sich die gesamte Symptomatik bis auf die Kurzatmigkeit schon innerhalb einer Woche etwas. Daraufhin wurde über 1 Monat Daraprim, Calciumfolinat und Sulfadiazin verordnet.

Frau F.H.: Ergebnisse und Symptomlinderung in %



Zeitpunkt der Interviews: Vor Therapiebeginn, nach 1 Woche Clindamycin, und nach 4 Wochen Kombinationstherapie

Kommentar: Ende 1/2017 war Frau F.H. Seit etwa 2 Monaten weitgehend beschwerdefrei, sie hatte „mittlere“ Nebenwirkungen und würde die Behandlung falls nötig wiederholen. Neben den in der Grafik gezeigten Veränderungen ergaben sich folgende Verbesserungen: Die Sehstörungen reduzierten sich auf 0, die entzündlichen Hautveränderungen und die Schwellungen der Beine reduzierten sich von 10 auf 2. Die Bauchbeschwerden reduzierten sich von 7 auf 3.

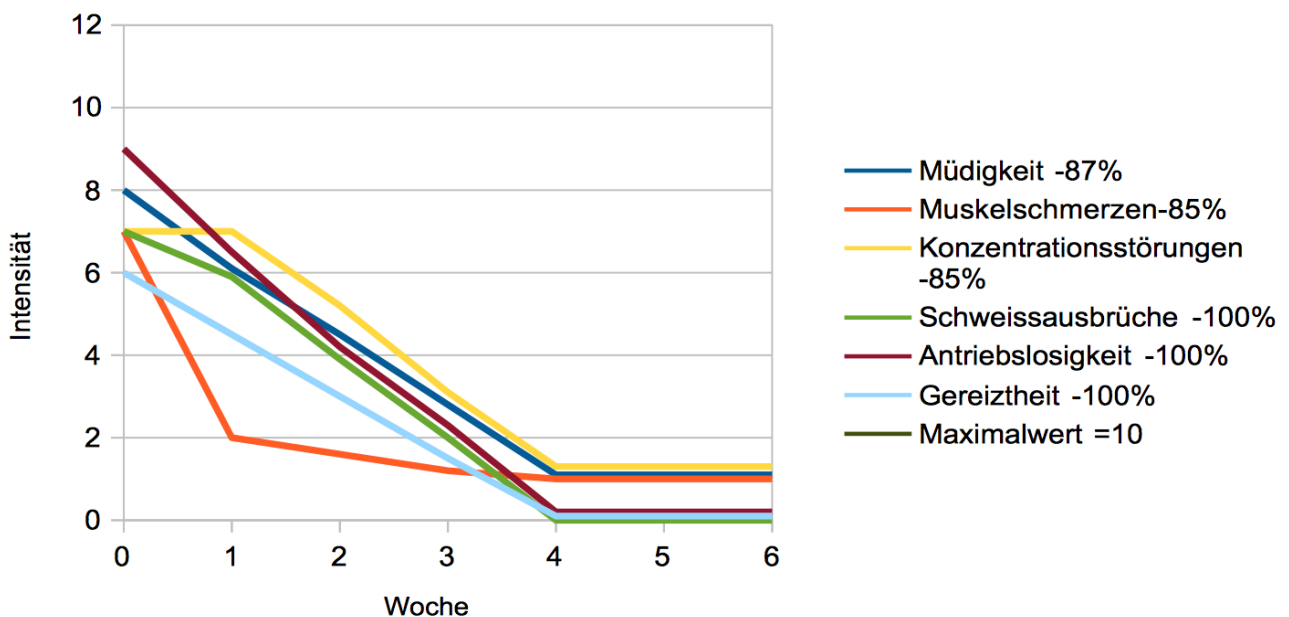
Auffällig war in diesem Fall, dass die ausgeprägten Schwellungen der Beine unter der Therapie deutlich zurückgingen (um 80%). Ähnliche Verbesserungen wurden auch in anderen Fällen beobachtet, sie waren hier jedoch besonders auffällig. Meine Vermutung ist, dass die Toxoplasmen bei dieser Patientin eine Entzündungen des Bindegewebes verursachten, die Wassereinlagerungen nach sich gezogen hatten. Die Besserung der Kurzatmigkeit war ebenfalls auffällig: Nach der Therapie kann sich Frau F. weit besser körperlich belasten und problemlos wieder bis zu 6 km wandern, dies war vorher unmöglich.

Fall 17, Frau S.V. 37 Jahre

Frau S.V. hatte seit 4/2016 mehrere starke grippale Infekte durchgemacht, seit 5/2016 mit ausgeprägten Lymphknotenschwellungen im Unterkieferbereich. Seitdem habe sie sich nicht mehr richtig erholt. Sie war sehr müde, hatte Konzentrationsstörungen und Schmerzen im Bereich der Schultern, Ellenbogen und Handgelenke. Nach etwa 3 Monaten verschlechterte sich 8/2016 der Zustand noch weiter, nunmehr traten am ganzen Körper starke Muskel- und Gliederschmerzen, Wortfindungsstörungen, sehr starke Schweißausbrüche, Hitzegefühle und Lymphknotenschwellungen im Halsbereich hinzu. Kurzatmigkeit und Herzjagen traten schon bei leichten Belastungen auf, Frau S.V. fühlte sich ständig sehr erschöpft und hatte häufig eine Störung ihrer Sehschärfe, die sie als „verwaschenes“ Sehen empfand, bei normalem augenärztlichem Befund. Sie war ungewöhnlich gereizt. **Toxoplasma IgG über 400 IU/ml, IgM 4,75 IU/ml. Somit kein laborchemischer Nachweis einer aktiven Toxoplasmose. Zu diesem Zeitpunkt bestand die Symptomatik seit etwa 7 Monaten. Toxoplasma Check deutlich positiv.**

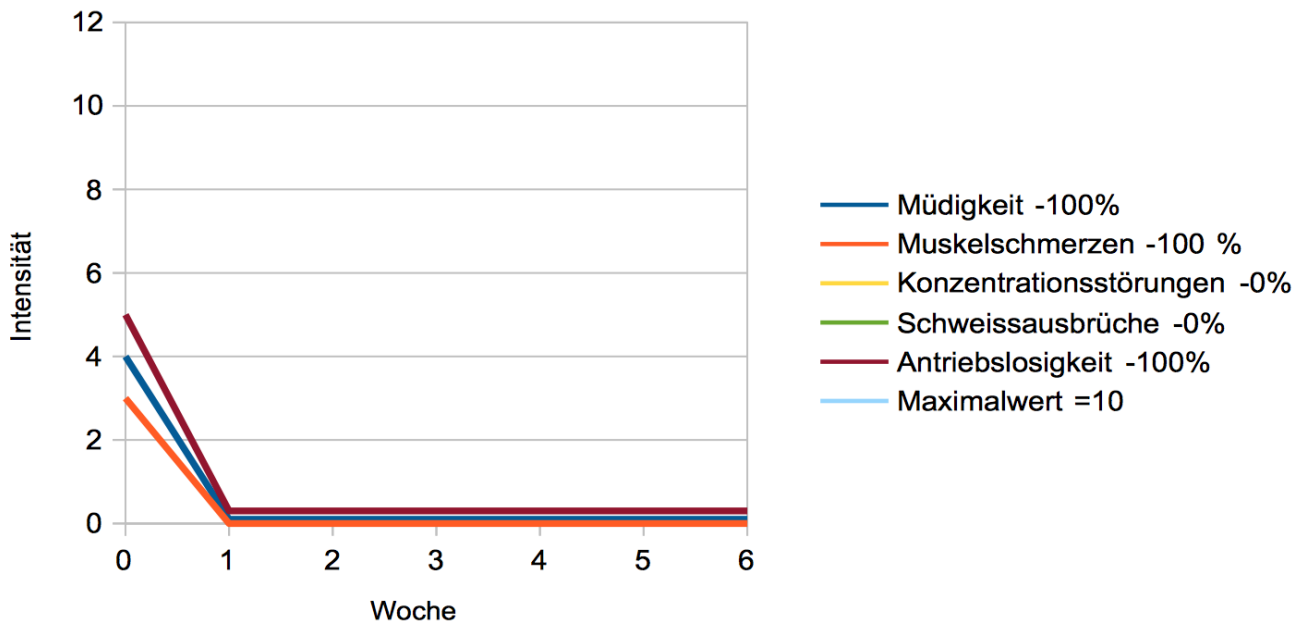
Es wurde Clindamycin 2 x 600 mg verordnet. Nach 10 Tagen hatten sich die Symptome etwas gebessert, es wurde nun eine Kombinationstherapie mit Daraprim Calciumfolinat und Sulfadiazin über 1 Monat verordnet. Hierunter besserte sich das gesamte Beschwerdebild, auch das Herzjagen reduzierte sich von 7 auf 2, und die Lymphknotenschwellungen waren ebenfalls deutlich rückläufig. Zeitpunkt der Interviews: Vor Therapiebeginn, nach 10 Tagen Clindamycin 600 2 x 1, nach 4 Wochen Kombinationstherapie

Frau S.V.: Ergebnisse und Symptomlinderung in %



Ende 12/2016 war Frau S.V. seit 6 Wochen beschwerdefrei, es stellte sich dann aber zum Jahreswechsel ein Rückfall ein, bei dem zunächst nur Müdigkeit (4), Antriebslosigkeit (5) Muskelschmerzen (3) sowie eine minimale Morgensteifigkeit (1) auftraten. Es wurde sofort wieder die o.g. Kombitherapie aufgenommen. Dies führte innerhalb von 1 Woche zur Symptombefreiheit, nach 3 Wochen wurde die Therapie beendet. Ende 1/2017 war Frau S.V. beschwerdefrei.

Frau S.V.: Ergebnisse und Symptomlinderung der Rezidivbehandlung in %



Zeitpunkt der Interviews: 6 Wochen nach Ende der 1. Kombinationsherapie zu Beginn des Rezidivs und nach 3 wöchiger Kombinationstherapie.

Kommentar: Diese Patientin hatte, bei typischen Symptomen einer aktiven Toxoplasmose, mit Abstand den höchsten IgG Wert; oberhalb des Messbereiches, bei nur kurzer Krankheitsdauer von etwa 7 Monaten. Möglicherweise wurden zuvor sehr viele Toxoplasmen über die Nahrung aufgenommen, oder aber eine Schwächung der Patienten hat häufige Phasen mit massenhaftem Auftreten der Parasiten im Blut möglich gemacht, wodurch das IgG sehr stark anstieg. Trotzdem ist der IgM Wert nicht im positiven Bereich. Hätte man sich allein auf diese Laborwerte verlassen, wäre die Patientin nicht behandelt worden. Ein Rückfall (Rezidiv) nach nur 6 Wochen ist ungewöhnlich, konnte aber sehr gut behandelt werden. Die Patientin stellte sich erfreulicherweise frühzeitig nach dem erneuten Auftreten der Toxoplasma Symptomatik vor, so dass die 2. Behandlung schnell und effektiv erfolgen konnte.

Schon nur 7 Monate nach Symptombeginn kann die IgM Bestimmung negativ sein; sie kann nicht als Ausschlusskriterium für eine aktive Toxoplasmose herangezogen werden.

Die Behandlungsfälle ohne Antikörpernachweis

Nach diesem Fall mit dem höchsten Antikörperwert werden nun 3 Fälle geschildert, bei denen gar keine Antikörpererhöhungen in Hinsicht auf Toxoplasmose festzustellen waren, die aber mit den gleichen Symptomen schwer erkrankt waren und ebenfalls sehr gut mit den Toxoplasma - Therapien behandelbar waren.

Das löst bei meinen Kollegen immer noch Unverständnis aus – man muß sich aber aus den vielfach angeführten Gründen von der Vorstellung lösen, dass unsere Laborwerte eine Toxoplasma Aktivität sicher anzeigen. In Kurzform:

Wenn eine Infektion mit *Toxoplasma gondii* längere Zeit zurückliegt, so sinken die nachweisbaren Antikörper, die ausschließlich die schnelle Form der Toxoplasmen, die *Tachyzoiten*, erfassen langsam ab, und sind irgendwann nicht mehr nachweisbar. Falls das Immunsystem nun durch eine andere Erkrankung geschwächt wird (oder die Toxoplasmen einfach genug Zeit haben, das Immunsystem zu erschöpfen) nimmt die Aktivität der Toxoplasmen langsam zu – sie tun dies aber zunächst vor allem in ihren Zysten in der langsameren Form von *Bradyzoiten*, für die wir keinerlei Laborwerte haben.

Wenn die Bradyzoiten harmlos wären, so wäre das ja kein Problem, allerdings wurde schon vor Jahren bewiesen, dass sie sich stark vermehren können und Erkrankungen verursachen können. Ich bin davon überzeugt, dass die hier vorgestellten Patienten an einer vermehrten Toxoplasma Aktivität in Bradyzoitenzysten erkrankt war. Sie zeigten die gleichen Symptome einer aktiven Toxoplasmose wie die Patienten der ersten Gruppe mit Antikörpernachweis – und die toxoplasmaspezifischen Behandlungen waren sogar noch etwas effektiver.

Mögliche „Placeboeffekte“ werden von Skeptikern auch gerne als Ursache der Besserungen angeführt. Lesen sie bitte die Krankengeschichten und beurteilen Sie selber, ob man Patienten die so schwer erkrankt sind, durch einen „Placeboeffekt“ effektiv behandeln kann – ich halte dies nach meiner Berufserfahrung für ausgeschlossen.

Fall 19, Frau S.J. 25 Jahre

Seit etwa Mitte 2014 litt Frau S.J. erstmals an unklaren, allmählich zunehmenden Schweißausbrüchen, 1/2015 suchte mich die Patientin deshalb auf. Die Laborwerte einschließlich einer Untersuchung der Bluteiweiße und die Ultraschalluntersuchungen waren unauffällig, und weitere Untersuchungen erfolgten bei der ansonsten fitten und belastbaren Sportstudentin zunächst nicht.

1 Jahr später stellte sich Frau S.J. erneut vor, sie fühlte sich deutlich schlechter und es bestanden starke Schweißausbrüche, unklare Herzjagen und Lymphknotenschwellungen im Halsbereich. Die Blutsenkung war mit 46 / 66 mm erhöht, das CRP (ein Entzündungswert) war auf 2,7 mg/dl erhöht. Des Weiteren waren mehrere Leberwerte deutlich erhöht (GGT 71 U/l, GOT 91 U/l, GPT 96 U/l) im Ultraschall zeigte sich eine leicht vergrößerte Milz. Die Antikörper gegen das Epstein – Barr Virus (EBV) waren deutlich erhöht (IgM 159 E/ml (pos ab 40) , IgG 89 E/ml (pos ab 20)). Zusammenfassend ergab sich der eindeutige Befund eines „Pfeifferschen Drüsenfiebers“ gleichbedeutend mit einer akuten Mononukleose – einer Viruserkrankung, die nach einigen Wochen von selbst ausheilt.

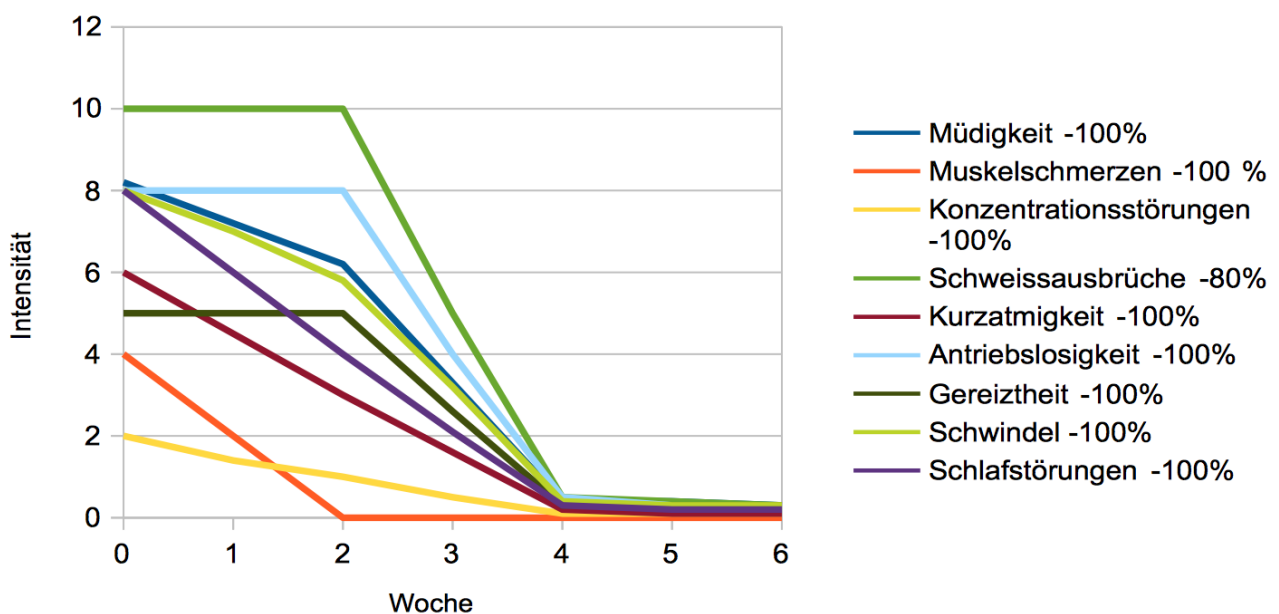
Unter körperlicher Schonung normalisierten sich der Gesundheitszustand und die Laborwerte bis 3/2016 wieder, die Patientin war wieder belastbar. Ab 9/2016 kam es jedoch innerhalb von wenigen Wochen zu 3 aufeinanderfolgenden starken Infekten und einer unklaren Schwächung, deshalb stellte sich Frau S.J. die Patientin 11/2016 zur Ursachenklärung vor.

Bei entsprechenden Nachfragen stellte sich heraus, dass sie seit etwa 2 Jahren nicht nur zunehmende Schweißausbrüche hatte, sondern auch viele andere zunehmende Symptome: Muskelschmerzen, Müdigkeit, Konzentrationsstörungen, Gliederschmerzen, allgemeine körperliche Schwäche, eine Morgensteifigkeit, Kurzatmigkeit und Herzjagen schon bei leichten Belastungen (6) sowie einen intensiven häufigen Schwindel. Seit Jahren waren ihr auch häufige Lymphknotenschwellungen im Halsbereich aufgefallen.

12/2016 waren das Blutbild, die Blutsenkung, alle Leberwerte, das Vitamin D und das Speichereisen normwertig. Von den EBV Antikörpern war nur das EBV IgG 433 mit E/ml deutlich erhöht, (positiv ab 20) – dies ist typisch für eine länger zurückliegende, abgelaufene EBV Infektion. **Toxoplasma IgG negativ, IgM 3,7 AU/l.** Zu diesem Zeitpunkt bestanden die **Symptome mit zunehmender Tendenz seit etwa 2 Jahren**, seit etwa 2 Monaten war eine deutliche Verschlechterung eingetreten. Wie schon mehrfach vorher ausgeführt, lässt sich eine aktive Toxoplasmose mittels Laborwerten nicht sicher ausschließen, vor allem nicht wenn sich zahlreiche typische Toxoplasmose Symptome kombinieren, wie in diesem Fall.

Therapie: Es wurde Clindamycin 300 3 x 1 verordnet. Dies führte im Verlauf von 11 Tagen zu einer Besserung vieler Symptome, jedoch blieben zunächst die Schweißausbrüche, Morgensteifigkeit, Antriebslosigkeit und Gereiztheit unbeeinflusst. Es wurden Daraprim, Calciumfolinat und Sulfadiazin verordnet, was anfangs zu weiteren Verbesserungen führte. Nach 20 Tagen wurde dann jedoch wegen einer nachlassenden Wirkung das Sulfadiazin abgesetzt und stattdessen Clindamycin 300 3 x 1 mit Daraprim und Calciumfolinat kombiniert. Daraufhin reduzierten sich auch die zunächst unbeeinflussten Symptome auf 0, sodass die Therapie nach insgesamt 30 Tagen beendet werden konnte.

Frau S.J.: Ergebnisse und Symptomlinderung in %



Zeitpunkt der Interviews: Vor Therapiebeginn, nach 11 Tagen Clindamycin 300 3 x 1, nach 4 Wochen Kombinationstherapie

Kommentar: Die Mononukleose dauerte von 1/2016 bis etwa 3/2016 an und schwächte die Patientin erheblich. Ab 9/2016 traten gehäuft Infekte und Symptome einer aktiven Toxoplasmose auf, die zuvor wahrscheinlich in leichterer Form schon etwa 2 Jahre bestanden hatte.

Eine bekannte Komplikation nach einer Mononukleose ist ein Chronic Fatigue Syndrom (CFS) mit abnormer Müdigkeit, Muskelschmerzen und Konzentrationsstörungen – und es gibt in Deutschland mindestens einige hundert Patienten, bei denen das CFS auf diese Weise begonnen hat.

Möglicherweise wurde bei einigen CFS Patienten durch eine Mononukleose eine aktive Toxoplasmose ausgelöst, und diese Patienten könnten effektiv behandelt werden. 1/2017 war Frau S.J. seit 6 Wochen beschwerdefrei.

Fall 21, Frau H.I. 37 Jahre

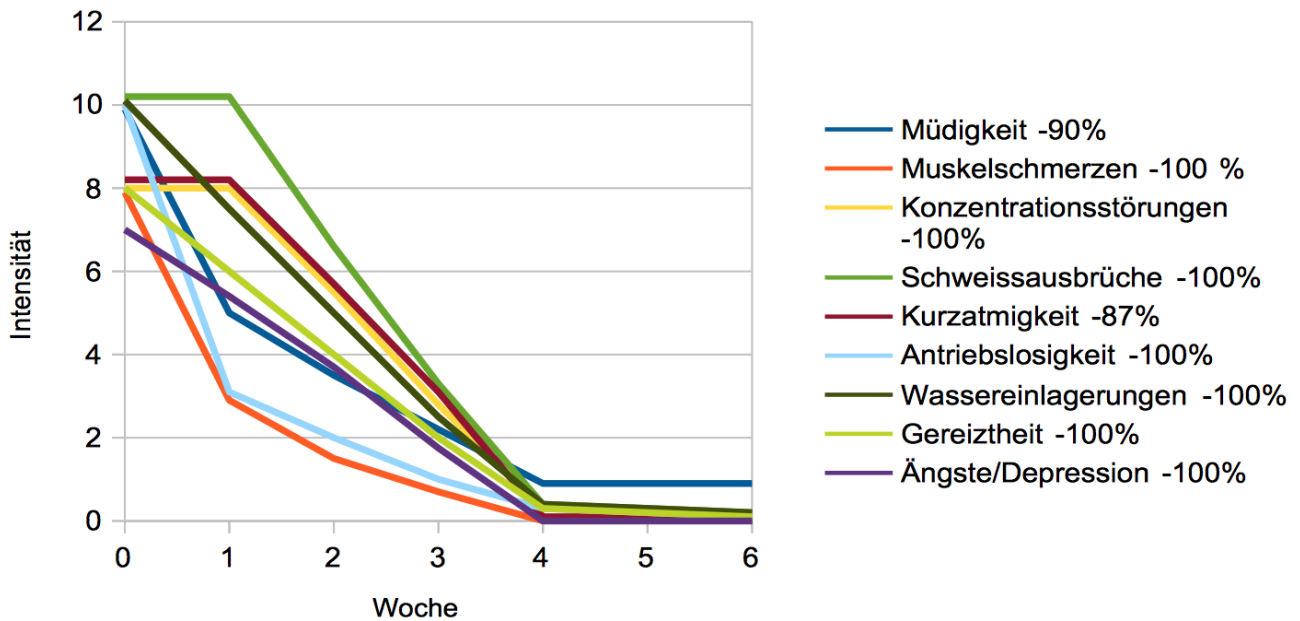
Frau H.I. bekam 2009 1 gesunde Tochter und 2012 einen gesunden Sohn. Nach der 2. Geburt erholte sie sich nur sehr langsam, sie war häufig müde und erschöpft, hatte hin- und wieder nächtliche Schweißausbrüche und wurde sehr nervös und ungeduldig. Es wurde eine Schwangerschaftsdepression diagnostiziert. Allerdings entwickelte sich im weiteren eine langsam zunehmende Kurzatmigkeit und vermehrtes Herzklopfen, schon normales Treppensteigen bereitete Frau H.I. Probleme, dazu kamen deutliche Wassereinlagerungen in den Unterschenkeln sowie eine morgendliche Steifigkeit und Muskelschmerzen, sie fühlte sich manchmal sehr kraftlos. Hin und wieder trat ein verwaschenes Sehen auf, ohne dass hierfür eine Ursache gefunden werden konnte.

Diese Symptome zeigten über den gesamten Zeitraum eine langsame, aber deutlich zunehmende Tendenz und bestanden nunmehr seit etwa 3 ½ Jahren. 12/2016 **Toxoplasma IgG und IgM negativ**. Wie auch im vorherigen Fall lässt sich eine aktive Toxoplasmose mittels Laborwerten nicht sicher ausschließen.

Therapie: Bei typischen klinischen Beschwerden für eine aktive Toxoplasmose wurde ein Behandlungsversuch mit Clindamycin 2 x 600 mg unternommen. Dies führte zu einer leichten Besserung vor allem der Müdigkeit und der Muskelschmerzen, sodass ab Anfang 2017 eine Kombinationstherapie mit Clindamycin, Daraprim und Calciumfolinat verordnet wurde. Dies führte zu einer kontinuierlichen Besserung aller Symptome und die Behandlung konnte nach einem Monat beendet werden.

Neben den auf der nächsten Seite genannten Veränderungen ergaben sich folgende Verbesserungen: Sehstörungen verbesserten sich von 3 auf 0, Oberbauchbeschwerden und ein diffuses Druckgefühl im Bauch besserte sich von 10 auf 0.

Frau H.I: Ergebnisse und Symptomlinderung in %



Zeitpunkt der Interviews: Vor Therapiebeginn, nach 1 Woche Clindamycin 600 2 x 1, nach 4 Wochen Kombinationstherapie

Kommentar: Eine depressive Entwicklung gegen Ende der Schwangerschaft ging nahtlos in eine aktive Toxoplasmose über. Eine ähnliche Entwicklung hatte sich auch in Fall 23 abgespielt. Es ist sinnvoll, in Fällen einer ungewöhnlich lang anhaltenden Schwangerschaftsdepression eine aktive Toxoplasmose als Ursache in Betracht zu ziehen, vor allem wenn sich wie hier zahlreiche Symptome zeigen, die darauf hindeuten. Nochmals: Neben den anderen Verbesserungen sind auch die Ängste und Depressionen völlig verschwunden, die Patientin ist wieder fit und belastbar.

Fall 26, Frau U. 42 Jahre

Frau U. berichtete, seit Jahren fühle sie sich schwach und wenig belastbar, ihr sei häufig schwindelig. Der Gleichgewichtssinn, dessen wichtigster Teil im Innenohr lokalisiert ist, war intakt. Auch eine neurologische Untersuchung und eine Kernspinuntersuchung des Kopfes waren unauffällig. 11/2011 wurde ein hochgradiger Vitamin D Mangel festgestellt, nach hochdosierten Vitamin D Gaben (20000 Einheiten täglich über 50 Tage) besserte sich die Symptomatik etwas. Seit Mitte 2015 nahm der Schwindel dann jedoch zu, es traten in Abständen von Tagen Kopfschmerzen im Hinterhauptbereich, eine ausgeprägte Lichtempfindlichkeit der Augen und Sehstörungen auf. Seit Herbst 2015 bestanden vermehrte Schweißausbrüche, seit 1/2016 war Frau U. vermehrt müde und abgeschlagen, sie hatte ständig ein starkes Schlafbedürfnis. 3/2016 kam es zusätzlich zu einer erheblichen unklaren Gewichtszunahme, vermehrtem Haarausfall, Frieren, Zunahme des Schwindels (bis 9) und Schlafstörungen (bis 8). Eine Schilddrüsenentzündung und eine und eine Schilddrüsenunterfunktion wurden ausgeschlossen, der Entzündungswert, das Blutbild und eine Untersuchung der Bluteiweiße waren unauffällig.

4/2016 entwickelten sich eine zunehmende Kurzatmigkeit und Herzjagen schon bei leichter körperlicher Belastung und deutliche Wassereinlagerungen in den Unterschenkeln. In Kombination sind die letzten 3 Symptome alarmierend hinsichtlich einer möglichen Herzschwäche. Ein wassertreibendes Medikament (Torasemid 10mg 1-0-0) besserte die Symptome etwas, doch ich wies die Patientin zum nächstmöglichen Zeitpunkt zur Klärung der Ursache in eine kardiologische Abteilung ein.

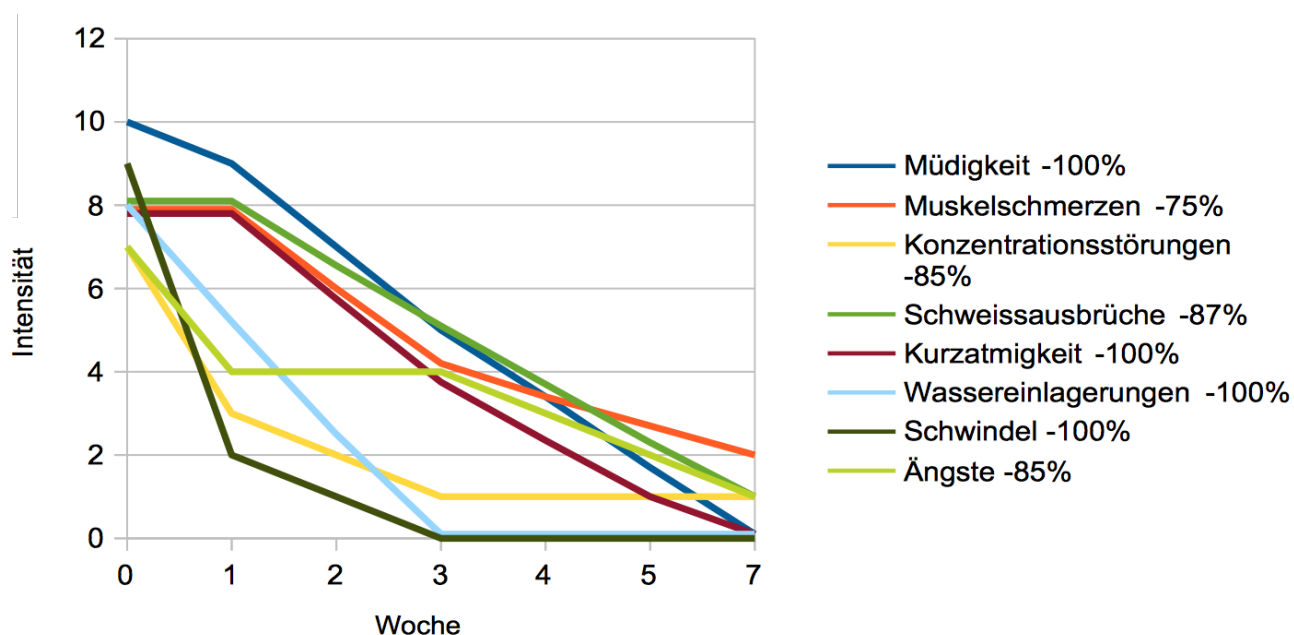
Es bestand eine geringe Herzmuskelverdickung bei normalem Pumpverhalten sowie ein kleiner Herzbeutelerguss, dessen Ursache nicht festgestellt wurde. Hinweise auf eine Entzündung der Herinnenhaut zeigten sich nicht. Beim Belastungs EKG war die Patientin bis 75 W belastbar, jedoch empfand sie schon bei dieser vergleichsweise niedrigen Belastung eine beginnende Luftnot, auch war die Herzfrequenz mit 160 Schlägen pro Minute in Relation zur Belastung deutlich zu stark erhöht. Das EKG zeigte hier Veränderungen im Sinne einer möglichen Minderdurchblutung der Herzkranzgefäße doch eine Koronarangiographie (Herzkatheter Untersuchung) und die Laborwerte erbrachten normale Befunde.

Es wurde eine Herzinsuffizienz II-III° (Herzleistungsschwäche 2. bis 3. Grades) sowie eine chronische Perikarditis (Wasseransammlung im Herzbeutel) diagnostiziert, allerdings ohne dass eine genaue Ursache festgestellt wurde.

9/2016 zeigte die Toxoplasma Checkliste ein hohes Risiko für eine aktive Toxoplasmose, bei negativen IgG und IgM. Zu diesem Zeitpunkt bestanden die Symptome seit insgesamt etwa 20 Jahren, seit etwa 5 Jahren hatten sich die Symptome deutlich verschlechtert.

Therapie: 9/2016 wurde Clindamycin 600mg 2 x 1 verordnet. Die Symptome besserten sich deutlich, jedoch wurde die Therapie dann von der Patientin aufgrund familiärer Probleme nicht fortgesetzt. Innerhalb von 3 Tagen erreichten die Symptome wieder ihre volle Stärke. 10/2016 wurde dann erneut Clindamycin 2x 600mg verordnet. Nach insgesamt 3 Wochen Clindamycin hatten sich ihre Symptome sehr gut gebessert, sie verspürte allerdings schon wieder eine leichte Zunahme der Muskelschmerzen und Schweißausbrüche. Es wurde 4 Wochen mit einer Kombinationstherapie mit Daraprim, Calciumfolinat und Sulfadiazin behandelt, dies führte zum Erfolg.

Frau U.: Ergebnisse und Symptomlinderung in %



Zeitpunkt der Interviews: Vor Therapiebeginn, nach 1 und nach 3 Wochen Clindamycin 600 2x1 und nach 4 Wochen Kombinationstherapie, das Diagramm musste etwas komprimiert werden.

Kommentar: Symptome, die später einer aktiven Toxoplasmose zugeordnet werden konnten, bestanden seit etwa 20 Jahren, seit etwa 5 Jahren hatten diese zugenommen. 4/2016 kam es zu einer weiteren deutlichen Verschlechterung mit Zunahme einer Kurzatmigkeit, deutlichen Wassereinlagerungen und einer Gewichtszunahme. Dies wurde als mittelgradige Herzinsuffizienz NYHA II° - III° (Herzleistungsschwäche 2. - 3. Grades) eingestuft ohne das eine konkrete Ursache ermittelbar war. Die Gabe eines Diuretikums (ein wassertreibendes Medikament) vor Beginn der Toxoplasmosetherapie half etwas, zu einer deutlichen Besserung kam es jedoch erst unter einer Kombinationstherapie. Neben anderen Verbesserungen reduzierte sich die Kurzatmigkeit deutlich, die Wassereinlagerungen bildeten sich zurück, das Diuretikum konnte abgesetzt werden. Dies ist die Patientin mit der schwersten Herz/Kreislauf – Lungen Einschränkung durch eine aktive Toxoplasmose. Die Patientin ist jetzt wieder beschwerdefrei und gut belastbar.

Schlussfolgerungen

Eine behandlungsbedürftige aktive Toxoplasmose kann auch Menschen mit bisher völlig gesundem Immunsystem betreffen – und sie ist weit häufiger, als bisher angenommen wird. Ihre Häufigkeit liegt in der Studie bezogen auf 1250 Patienten pro Quartal bei 2,1 %, dies ist überraschend hoch. Noch während diese Arbeit verfasst wurde, kamen etwa weitere Fälle hinzu, die aber Ende 1/2016 noch nicht vollständig behandelt waren und nicht mehr in die Arbeit mit aufgenommen wurden – ich nehme an, dass die Häufigkeit der aktiven Toxoplasmose bezogen auf eine allgemeinmedizinische Praxis bei 3 % oder mehr liegen könnte. *Dies könnte bedeuten, dass in Deutschland bis zu 1% der Bevölkerung betroffen ist.* Symptomkombinationen von Müdigkeit, unklaren muskulären Schmerzen, Konzentrationsstörungen, Leistungsschwäche, Schweissausbrüche depressiven Entwicklungen, aggressiven Verhaltensänderungen und Ängste sind die Folge.

Es besteht eine Symptomüberlappung mit einem Chronic Fatigue und es wäre möglich, dass bei manchen Patienten eine sehr ähnliche Symptomatik durch eine chronisch aktive Toxoplasmose verursacht werden kann. Für solche Patienten bestünde möglicherweise eine therapeutische Option.

Labortests gibt es nur für eine Gruppe der Toxoplasmen, die Tachyzoiten, jedoch sind diese Tests nicht präzise genug, um eine Toxoplasmose zu bestätigen oder auszuschließen. Die Tachyzoiten unterscheiden sich in ihrer Oberflächenstruktur stark von den Dauerformen der Toxoplasmen, den Bradyzoiten. Diese sind in Gewebszysten lokalisiert und können in allen Bereich des Körpers vertreten sein. Es gibt deutliche Hinweise darauf, daß auch eine Toxoplasmaaktivität in den Zysten starke Krankheitserscheinungen auslösen kann, nur lässt sich dies mit den ausschließlich tachyzoitenspezifischen Tests, die gegenwärtig verwendet werden, in keiner Weise erfassen.

Negative Laborergebnisse schließen eine aktive Toxoplasmose nicht aus. Ein Ausschluss mittels IgG Bestimmung ist stark zweifelhaft, ein sicherer Ausschluss mittels IgM Bestimmung oder auch PCR (Nachweis von Genmaterial von Krankheitserregern) ist nach meiner Überzeugung nicht möglich. In einigen Fällen sind die Laborwerte komplett negativ, obwohl eine behandlungsbedürftige aktive Toxoplasmose vorliegt.

Laborparameter, mit denen solche Toxoplasmaaktivitäten sicher erkannt werden könnten, müssten dringend entwickelt werden. Bis solche Parameter verfügbar sind, ist nach Ausschluss anderer Krankheitsursachen ein Screening mittels Fragebogen, wie hier vorgestellt, die einzige Möglichkeit, solche Krankheitsfälle zu identifizieren.

Wenn dies zu einem begründeten Verdacht auf eine aktive Toxoplasmose führt, scheint eine Antibiotikabehandlung über etwa 5-10 Tage geeignet zu sein, die Fälle zu identifizieren, in denen eine Mehrfachkombination über 4-6 Wochen sinnvoll und erfolgversprechend ist. Auch diese Methode ist wahrscheinlich nicht zu 100% verlässlich, sie beinhaltet aber eine große Wahrscheinlichkeit, Erkrankten helfen zu können. Hingegen führt ein striktes Festhalten an Laborergebnissen dazu, dass eine solche Behandlung in den meisten Fällen erst gar nicht erwogen wird.

Die bekannten Kombinationstherapien sind hochwirksam, müssen aber im Verlauf wegen nachlassender Wirkung oder Nebenwirkungen möglicherweise angepasst oder umgestellt werden. Deshalb ist eine engmaschige Begleitung der Patienten ein unbedingter Therapiebestandteil.

Die sehr hohen Symptomverbesserungen von bis zu 100% auch nach zum Teil sehr langen Krankheitsverläufen sowie der in den Fallbeispielen dokumentierte Zugewinn an Lebensqualität machen deutlich, welche wertvolle Ergänzung eine Toxoplasma - Therapie in der ärztlichen Praxis sein kann. Rückfälle können auftreten, sind jedoch gut behandelbar.

Die Risiken der Toxoplasmose müssen nach meiner Überzeugung grundlegend höher bewertet werden. Nötige Konsequenzen wären, dass Toxoplasma gondii soweit wie möglich aus dem Nahrungskreislauf entfernt wird und risikobehaftete Lebensmittel grundsätzlich nur durchgegart bzw. im Falle von Gemüse nur gründlich gewaschen genossen werden.

Auch die Tatsache, dass in Deutschland schon „atypische“ hochgefährliche Toxoplasmen nachgewiesen wurden, machen deutlich, dass hier Handlungsbedarf besteht. Ziel muss eine deutlich niedrigere Durchseuchung sein, wie sie z.B. in Nordeuropa besteht - dies würde langfristig das Krankheitsrisiko und damit auch die Belastungen für die Patienten und das Gesundheitssystem vermindern.

Ich bin davon überzeugt, dass sich die hier vorgestellten Ergebnisse in größer angelegten Studien bestätigen würden und sich noch weiter präzisieren ließen. Ich hoffe, mit meiner Arbeit dazu beizutragen, dass diese Krankheitsverläufe aufgedeckt werden können, damit den Betroffenen effektiv geholfen werden kann.

Recklinghausen, 11.3.2018

Dr med U. Auf der StraÙe

Anhang: Die Symptomlinderungen in der Übersicht Brief an einen Kollegen

Die Übersicht der durchschnittlichen Ergebnisse auf den beiden folgenden Seiten ist wie folgt zu verstehen – Beispiel:

Alle Patienten der Gruppe A litten an einer vermehrten Müdigkeit, dies ergibt eine Symptommhäufigkeit von 100%. Die Intensität dieses Symptoms betrug zu Beginn etwa 9, nach Abschluss der Behandlung knapp über 1. Die durchschnittliche Symptomreduktion für dieses Symptom beträgt 85%. Da die durchschnittlichen prozentualen Symptomreduktionen aus den einzelnen prozentualen Symptomreduktionen errechnet wurden, können sie nicht einer Berechnung aus den durchschnittlichen Intensitäten entsprechen.

Übersicht durchschnittliche Ergebnisse Gruppe A, 17 Patienten

Alter: **56** Jahre Symptomdauer **10** Jahre

Toxoplasma IgG 75 IU/ml

Toxoplasma IgM <3 AU/ml

zu Beginn

nach 4 Wochen Therapie

Symptommhäufigkeit %

Symptomreduktion %

Müdigkeit	100%	0 1 2 3 4 5 6 7 8 X 10	0 1 X 2 3 4 5 6	85%
Muskelschmerzen	100%	0 1 2 3 4 5 6 7 X 9 10	0 X 2 3 4 5 6	90%
Konzentrationsstörungen Vergesslichkeit	94%	0 1 2 3 4 5 6 7 X 9 10	0 1 X 3 4 5 6	75%
Schweißausbrüche	82%	0 1 2 3 4 5 6 7 X 8 9 10	0 1 X 3 4 5 6	84%
Kurzatmigkeit	65%	0 1 2 3 4 5 6 7 8 X 9 10	0 1 X 3 4 5 6	80%
Antriebslosigkeit	70%	0 1 2 3 4 5 6 7 X 9 10	0 1 X 3 4 5 6	76%
Gereiztheit	70%	0 1 2 3 4 5 6 7 8 X 9 10	0 1 2 X 4 5 6	70%
Sehstörungen	53%	0 1 2 3 4 5 6 X 7 8 9 10	0 1 2 3 X 5 6	42%
Schwindel	41%	0 1 2 3 4 5 6 X 7 8 9 10	0 1 X 2 3 4 5 6	74%
Depression	41%	0 1 2 3 4 5 6 7 X 9 10	0 1 2 X 4 5 6	65%
Ängste	35%	0 1 2 3 4 5 6 7 8 X 9 10	0 1 X 3 4 5 6	76%
Morgensteifigkeit	29%	0 1 2 3 4 5 6 7 X 9 10	0 X 1 2 3 4 5 6	95%
Wassereinlagerung	35%	0 1 2 3 4 5 6 X 7 8 9 10	0 1 X 3 4 5 6	65%
Schlafstörungen	29%	0 1 2 3 4 5 6 7 X 9 10	0 1 X 3 4 5 6	72%

Weiteres: Druckgefühle und Übelkeit im Oberbauch: 3 Patienten, Intensität 9

Reduktion auf 1,7

Übersicht durchschnittliche Ergebnisse Gruppe B, 10 Patienten

Alter: 43 Jahre

Symptomdauer 6 Jahre

Toxoplasma IgG <3 IU/ml

Toxoplasma IgM <3 AU/ml

zu Beginn

nach 4 Wochen Therapie

Symptommhäufigkeit %

Symptomreduktion %

Müdigkeit	100%	0 1 2 3 4 5 6 7 8 X 9 10	0 X 2 3 4 5 6	89%
Muskelschmerzen	100%	0 1 2 3 4 5 6 X 7 8 9 10	0 X 1 2 3 4 5 6	94%
Konzentrationsstörungen Vergesslichkeit	90%	0 1 2 3 4 5 6 X 7 8 9 10	0 1 X 2 3 4 5 6	84%
Schweißausbrüche	70%	0 1 2 3 4 5 6 7 8 X 10	0 X 2 3 4 5 6	88%
Kurzatmigkeit	70%	0 1 2 3 4 5 6 7 X 8 9 10	0 1 X 2 3 4 5 6	82%
Antriebslosigkeit	50%	0 1 2 3 4 5 6 7 8 X 10	0 X 2 3 4 5 6	90%
Gereiztheit	40%	0 1 2 3 4 5 6 7 X 8 9 10	0 X 1 2 3 4 5 6	60%
Sehstörungen	30%	0 1 2 3 X 5 6 7 8 9 10	0 X 1 2 3 4 5 6	80%
Schwindel	30%	0 1 2 3 4 5 6 X 8 9 10	X 1 2 3 4 5 6	100%
Depression	40%	0 1 2 3 4 5 6 7 X 8 9 10	0 1 X 3 4 5 6	78%
Ängste	20%	0 1 2 3 4 5 6 7 8 X 9 10	0 X 1 2 3 4 5 6	92%
Morgensteifigkeit	30%	0 1 2 3 4 5 6 7 X 9 10	X 1 2 3 4 5 6	100%
Wassereinlagerung	30%	0 1 2 3 4 5 6 7 X 8 9 10	X 1 2 3 4 5 6	100%
Schlafstörungen	30%	0 1 2 3 4 5 6 7 X 9 10	X 1 2 3 4 5 6	100%

Weiteres: Druckgefühle und Übelkeit im Oberbauch: 2 Patienten, Intensität „9“,

Reduktion auf „4“

Brief an eine Kollegin

Es haben mir erfreulicherweise auch einige Kollegen Patienten mit einer aktiven Toxoplasmose zur Behandlung überwiesen. Ich freue mich natürlich, helfen zu können, muß aber an dieser Stelle anmerken, dass ich nur sehr begrenzt externe Patienten annehmen kann. Der unten geschilderte Fall einer 74-jährigen Patientin, die seit etwa 19 Jahren an einer aktiven Toxoplasmose litt, ist einer davon. Ich gebe meinen Arztbericht hier in leicht veränderter Form wieder. Die kursiven Erklärungen habe ich für das bessere Verständnis eingefügt. Die Checkliste Toxoplasmose zeigt die Ergebnisse vom ersten Patienteninterview am 20.11.17 und vom letzten Interview am 2.1.18.

Sehr geehrter Frau Kollegin (..), vielen Dank für die Überweisung Ihrer Patienten Frau X.

Anamnese: Eine ausführliche Differentialdiagnostik inklusive mehrerer stationärer Behandlungen ist bereits erfolgt, ebenfalls wurde von Ihnen auch schon eine Malaria, eine Borreliose und Hepatitis (*Leberentzündung*) ausgeschlossen. Die Gallenblase wurde aufgrund einer chronischen Entzündung und Gallensteinen entfernt und die Gallenwege saniert. Mehrere Blutkulturen wurden aufgrund des Verdachtes auf eine septisches Geschehen abgenommen, erbrachten aber kein Ergebnis (*d.h. es wurden keine Bakterien im Blut festgestellt*).

Es fällt nun bei der weiteren Anamnese auf, dass Frau X seit dem Tod ihres Ehemannes vor etwa 20 Jahren an zunehmenden Krankheitszeichen litt. Sie beschreibt Weichteilschmerzen am ganzen Körper, Schmerzen der Muskulatur schon bei leichten Belastungen, Schweissausbrüche, eine deutliche Kurzatmigkeit schon bei leichten Belastungen, Schlaflosigkeit und nächtliche Schweissausbrüche. Außerdem treten nachts starke Schwellungen und Schmerzen in den Händen auf. Das Krankheitsbild verschlimmert sich in Intervallen mit etwa 2 schweren Krankheitsphasen pro Monat, die jeweils 1-2 Tage andauern.

Frau X berichtet, in diesen Krankheitsphasen gehe es ihr bis mittags meist noch einigermaßen gut, dann aber bekäme sie Temperatur bis zu 39°, Schwitzen, Zittern und Gliederschmerzen ähnlich wie bei einer Grippe. Die Schweissausbrüche seien so intensiv, dass sie nachts mehrfach ihre Wäsche wechseln müsse, morgens beim aufwachen verspüre sie Angstgefühle. Sie sei an solchen Tagen in keiner Weise belastbar.

Anmerkung: Die Symptomatik einer aktiven Toxoplasmose kann sich typischerweise nach schweren Viruserkrankungen, Pneumonie (*Lungenentzündungen*), starker Stress- oder Trauerbelastung, Operationen oder ähnlich belastenden Ereignissen entwickeln. Die Genese (*Entstehung*) ist nicht im üblichen Sinne psychosomatisch sondern eher als Resultat einer Schwächung des Immunsystems aufzufassen. Eine langsame Progredienz (*fortschreiten*) über Zeiträume von 20 Jahren und mehr ist ebenfalls durchaus typisch.

11/2017 Toxoplasma Check: Zahlreiche Symptome mit hohem Score (alle 6 Hauptkriterien sind deutlich erfüllt) - sehr hohes Risiko für eine aktive Toxoplasmose. Toxoplasma IgG 20,2 IU/ml, IgM negativ, bei normalem Blutbild, CK (*ein Muskelenzym*), normalem Nieren- und Leberwert.

Anmerkung: Eine aktive Toxoplasmose läßt sich meines Erachtens laborchemisch auch bei negativem IgM nicht sicher ausschließen, da die Tests allein tachyzoitenspezifisch sind.

Therapie: unter 3 x 300 mg Clindamycin ab dem 20.11.17 trat nach einer Erstverschlimmerung am ersten Behandlungstag innerhalb von 4 Tagen ein deutlicher Rückgang der Muskelschmerzen, Müdigkeit, Antriebslosigkeit und Schweissausbrüche ein. Ab dem 28.11. wurde zusätzlich Daraprim 2 x 25 mg und Calciumfolinat 15 mg 1 x 1 verordnet. Dies wurde bei kontinuierlicher Besserung der Symptome 5 Wochen fortgesetzt, ab dem 2.1.18 erfolgte eine Reduktion auf 2 Behandlungstage wöchentlich als Rezidivprohylaxe (*Rückfallprophylaxe*), dies sollte bis Ende 2/2018 fortgeführt werden, um die Rezidivgefahr zu minimieren. Anbei die Checkliste Toxoplasmose.

Mit freundlichen Grüßen Dr med. U. Auf der Straße

Mit diesem Fall möchte ich abschließend auch dokumentieren, dass diese Therapie selbstverständlich auch bei „praxisfremden“ Patienten funktioniert, die hinsichtlich dieses Therapieansatzes möglicherweise etwas skeptischer als „meine“ Patienten sind. Das ist nach meiner festen Überzeugung aber auch so zu erwarten – ein „Glaube“ ist für einen Therapieerfolg bei der Behandlung einer aktiven Toxoplasmose vollkommen irrelevant. Die Behandlung wirkt, und nach meiner festen Überzeugung ist es auch vollkommen unwahrscheinlich, dass Patienten, die über so lange Zeiträume wie Frau X erkrankt waren, durch einen „Placeboeffekt“ geheilt werden.

**Checkliste
Toxoplasmose**

Frau / Herr.....X.....

Alter:74....Jahre

Symptomdauer.....ca..19 Jahre.....

Toxoplasma IgG 20,2 IU/ml

Toxoplasma IgM 0 AU/ml

Datum:..20.11.2017.....

Datum: ..2.1.2018.....
Clindamycin / Daraprim

Behandlung:

Clindamycin 3 x 300 mg.....

Calciumfolinat

Müdigkeit	0 1 2 3 4 5 6 7 X 9 10	0 X 2 3 4 5 6 7 8 9 10
Muskelschmerzen	0 1 2 3 4 5 6 7 8 X 10	X 1 2 3 4 5 6 7 8 9 10
Konzentrationsstörungen Vergesslichkeit	0 1 2 3 4 5 6 7 8 X 10	0 1 2 X 4 5 6 7 8 9 10
Schweißausbrüche	0 1 2 3 4 5 6 7 8 X 10	X 1 2 3 4 5 6 7 8 9 10
Kurzatmigkeit	0 1 2 3 4 5 6 7 8 X 10	0 1 2 X 4 5 6 7 8 9 10
Antriebslosigkeit	0 1 2 3 4 5 6 7 8 X 10	0 1 X 3 4 5 6 7 8 9 10
.....		
Gereiztheit	0 1 2 X 4 5 6 7 8 9 10	0 X 2 3 4 5 6 7 8 9 10
Sehstörungen	0 1 2 3 4 5 6 7 8 X 10	0 1 2 X 4 5 6 7 8 9 10
Schwindel	0 1 2 3 4 5 X 7 8 9 10	0 1 2 3 X 5 6 7 8 9 10
Depression	0 1 2 3 4 X 6 7 8 9 10	X 1 2 3 4 5 6 7 8 9 10
Ängste	0 1 2 3 4 5 6 7 8 X 10	X 1 2 3 4 5 6 7 8 9 10
Morgensteifigkeit	0 1 2 3 4 5 6 7 8 9 X	X 1 2 3 4 5 6 7 8 9 10
Wassereinlagerungen	0 1 2 3 4 5 X 7 8 9 10	0 1 X 3 4 5 6 7 8 9 10
(Durch)schlafstörungen	0 1 2 3 4 5 6 7 8 9 X	0 X 2 3 4 5 6 7 8 9 10

Weiteres:	Druckgefühle und Übelkeit im Oberbauch	5	0
	Kopfschmerzen	gelegentlich 3	0
	Gelenkschmerzen	bis 10	0
	Lymphknotenschwellungen	0	0